

RESTOS DE WALTHARD: A PROPÓSITO DE UN CASO

Marín Pérez A, Níguez Sevilla I, Ibarra Vilar P, Moreno Sánchez C, Machado Linde F, Torroba Caron, A, Nieto Díaz A.

Obstetricia y Ginecología. Hospital Clínico Universitario Virgen de la Arrixaca (Murcia)

INTRODUCCIÓN

Los restos de Walthard se han descrito como **restos embrionarios de los conductos de Wolff o de Müller**, que pueden aparecer a lo largo del mesoovario o mesosalpinx. Han sido asociados con el tumor de Brenner del ovario, sin embargo, su asociación con el adenocarcinoma de endometrio no ha sido descrita en la literatura. Nuestro objetivo es presentar un caso donde coexisten ambas entidades, así como nuestra experiencia al respecto.

CASO CLÍNICO

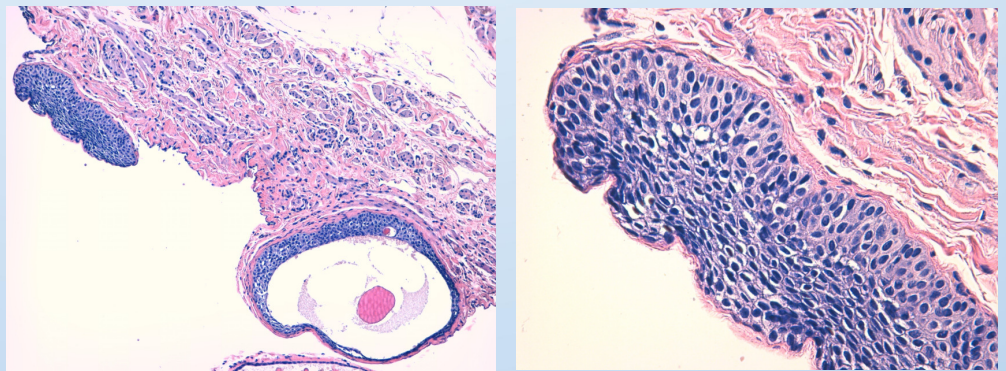
Mujer de **49 años** de origen asiático, IMC 31, hipertensa en tratamiento. Antecedentes ginecológicos: G3P2A1. FM: 7/28 MQ: 12 años

Presentaba clínica de **Sangrado Uterino Anómalo**, de un año de evolución. En la ecografía ginecológica se visualizó un útero hipertrófico y un pólipo endometrial de 2-3 cm, por lo que fue remitida a la unidad de histeroscopia, con el diagnóstico final de **hiperplasia atípica** y alta sospecha de adenocarcinoma de endometrio.

Se le realizó una histerectomía con doble anexectomía vía laparoscópica, enviándose a Anatomía Patológica, que informó de la presencia de un **Adenocarcinoma endometriode de endometrio bien diferenciado** (Grado 1) Estadío IA de la FIGO. Como hallazgo casual también se describió en la superficie de ambas trompas unas formaciones nodulares, blanquecinas, de entre 0,2 y 0,1 cm. Dichas formaciones nodulares aparecían agrupadas a modo de siembra miliar, que correspondieron con **restos embrionarios de Walthard** y dilataciones quísticas revestidas de epitelio urotelial, en forma de metaplasia urotelial benigna.

RESULTADOS

Tras la cirugía la paciente ha sido revisada a corto plazo, con buen estado general, y actualmente se encuentra asintomática.



DISCUSIÓN

A la vista de estos resultados realizamos una búsqueda bibliográfica en busca de la existencia de relación entre el adenocarcinoma de endometrio y los restos de Walthard, no encontrando ninguna publicación al respecto. Sin embargo, sí que está descrito que los restos de Walthard podrían ser uno de los factores del origen de los Tumores de Brenner, debido a la histológica similitud del epitelio de Walthard y los tumores de Brenner al urotelio del tracto urinario. También, se ha propuesto que los tumores de Brenner y restos de células de **Walthard signifiquen la diferenciación urotelial dentro de la zona genital femenina**.

BIBLIOGRAFÍA

1. Roma, A. and Masand, R. (2014). Ovarian Brenner tumors and Walthard nests: a histologic and immunohistochemical study. *Human Pathology*, 45(12), pp.2417-2422.
2. Jeffrey D. Seidman, MD; Fatemeh Khedmati, MD. Exploring the Histogenesis of Ovarian Mucinous and Transitional Cell (Brenner) Neoplasms and Their Relationship With Walthard Cell Nests. (2008). *Arch Pathol Lab Med*, 132(November 2008), pp.1753-1760.
3. Paul, P., Koshy, A. and Thomas, T. (2006). Walthard cell nests on laparoscopy. *Journal of Minimally Invasive Gynecology*, 13(6), p.499.